

Operacja Fontana – gdzie jesteśmy, dokąd zmierzamy?

Fontan operation – where are we, where are we going?

Edward Malec, Katarzyna Januszewska

Klinika Kardiologii Uniwersytetu Ludwiga Maksymilliana w Monachium

Kardiologia i Torakochirurgia Polska 2012; 2: 193–198



Streszczenie

Po ponad 40 latach operacji Fontana pojawia się coraz więcej wątpliwości dotyczących strategii leczenia pacjentów z sercem jednokomorowym. W związku z postępowaniem w medycynie systematycznie rośnie liczba pacjentów z jednokomorowym sercem i powiększa się jednocześnie populacja pacjentów, którzy nie tolerują hemodynamiki, jaką wprowadza operacja Fontana. W tej grupie dochodzi z czasem do upośledzenia funkcji komory, niewydolności krążenia, niedomykalności zastawek przedsionkowo-komorowych, zespołu utraty białek, niewydolności wątroby, postępującej sinicy, powikłań zatorowo-zakrzepowych, rozwoju przetok naczyniowych w obrębie płuc oraz zaburzeń rytmu. Jeżeli przyczyną powikłań są możliwe do skorygowania nieprawidłowości lub zaburzenia rytmu, wówczas reoperacja lub interwencyjny zabieg kardiologiczny może poprawić stan pacjenta. Istnieje jednak grupa pacjentów, u których jedyną realną pomoc stanowi transplantacja serca. Transplantacja serca po operacji Fontana jest operacją trudną technicznie i wymagającą skoordynowania wielu działań. Inną opcją, będącą obecnie w fazie badań doświadczalnych, jest wszczepienie mechanicznego układu wspomagającego krążenie w układzie Fontana (ang. *cavopulmonary assist*), aby odwrócić tzw. paradoks Fontana.

Słowa kluczowe: operacja Fontana, pojedyncza komora, mechaniczne wspomaganie krążenia.

Operacja Fontana jest zabiegiem paliatywnym, ale pacjentom urodzonym z pojedynczą komorą serca umożliwia przeżycie i stała się kamieniem milowym w historii chirurgii wrodzonych wad serca [1]. Po ponad 40 latach operacji Fontana w środowiskach medycznych pojawia się jednak coraz więcej wątpliwości co do słuszności takiej strategii postępowania u pacjentów z sercem jednokomorowym. Towarzyszą temu odczucia, że wytwarzamy populację pacjentów, młodzieży i dorosłych z nowymi i mało dotychczas zro-

Abstract

40 years after introduction of the Fontan operation there are a lot of doubts regarding the treatment strategy for patients with a single ventricle. With the progress in medical science, the number of patients with a univentricular heart is steadily growing, and growing at the same time is the population of patients who do not tolerate the Fontan haemodynamics. In this group with time there occurs impairment of ventricular function and heart failure, regurgitation of the atrioventricular valves, protein-losing enteropathy, hepatic failure, progressive cyanosis, thromboembolic complications, development of fistulas in the lungs and arrhythmias. If the causes of complications are anatomical problems or arrhythmias, which are possible to repair, reoperation or intervention may improve the condition of the patient. However, there is a group of patients where the only real option is a cardiac transplantation. Heart transplantation after the Fontan operation is technically difficult and requires coordination of many activities. Another option, which is currently in the experimental stage, is implantation of a mechanical assist system in the Fontan circulation (*cavopulmonary assist*), to reverse the so-called "Fontan paradox".

Key words: Fontan operation, single ventricle, assist device.

zumiętymi powikłaniami, będącymi konsekwencją zmian w układzie krążenia powstałych w wyniku operacji Fontana, którzy będą wymagać specjalistycznego leczenia [2].

W związku z postępowaniem zachodzącym w kardiologii i kardiologii dziecięcej systematycznie rośnie liczba pacjentów z sercem jednokomorowym po operacji Fontana i powiększa się jednocześnie populacja pacjentów, którzy nie tolerują hemodynamiki, jaką wprowadza ta operacja. W grupie tej dochodzi z czasem do upośledzenia funkcji

Adres do korespondencji: prof. dr hab. Edward Malec, Herzchirurgische Klinik und Poliklinik, Marchioninstr. 15, 81377 München, tel. +49 89 7095 3946, faks +49 89 7095 3943, e-mail: mimalec@cyf-kr.edu.pl

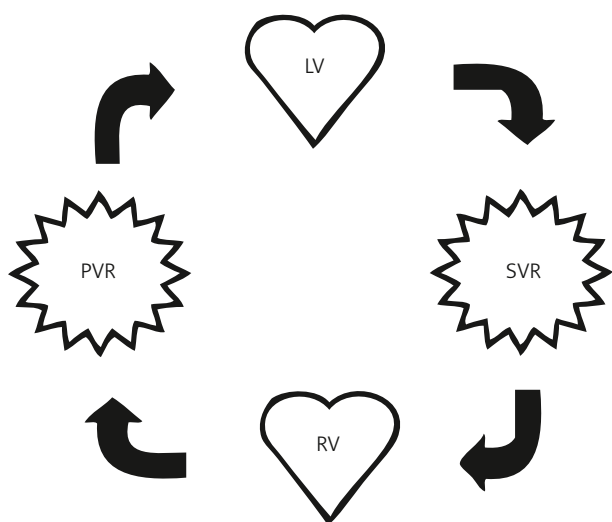
komory, niedomykalności zastawek przedsionkowo-komorowych, zaburzeń rytmu, niewydolności krążenia, zespołu utraty białka, niewydolności wątroby, rozwoju przetok naczyń w obrębie płuc, postępującej sinicy oraz powikłań zatorowo-zakrzepowych [3, 4]. W rzeczywistości jest mało prawdopodobne, aby pacjent po operacji Fontana osiągnął trzecią lub czwartą dekadę życia bez doświadczenia któregoś z wymienionych powikłań. Operacja Fontana nie jest więc satysfakcjonującym rozwiązaniem na całe życie. Leczenie farmakologiczne w przypadku wystąpienia powikłań jest zwykle mało skuteczne lub przynosi tylko niewielką i często krótkotrwałą poprawę. Okres 15, 20 i 25 lat przeżywa bez konieczności transplantacji serca odpowiednio 87%, 83% i 70% pacjentów [5]. Niepowodzenia po operacji Fontana mają wielorakie podłoże etiologiczne i zróżnicowany obraz kliniczny. Jeżeli przyczyną są możliwe do skorygowania nieprawidłowości anatomiczne lub zaburzenia rytmu serca, wówczas reoperacja lub interwencyjny zabieg kardiologiczny może poprawić stan pacjenta i zwiększyć szanse na przeżycie.

Istnieje jednak grupa pacjentów, u których jedyną i realną pomoc stanowi transplantacja serca. Transplantacja serca u pacjentów po operacji Fontana jest zabiegiem zwykle trudnym technicznie i wymagającym skoordynowania wielu działań. Niezwykle istotne znaczenie ma właściwy dobór pacjentów, prawidłowe przygotowanie biorcy, wybór optymalnego czasu transplantacji, sprawność chirurga i staranne postępowanie pooperacyjne.

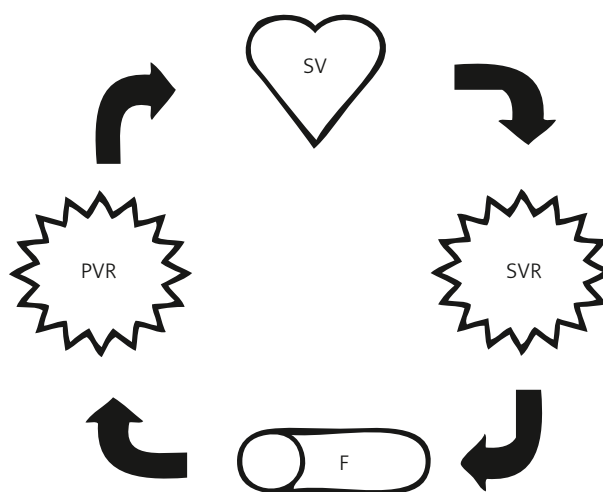
Operacja Fontana opiera się na fundamentalnej zasadzie, że krążenie płucne jest możliwe bez pompującej komory. Od swojego oryginalnego opisu w 1971 r. przeszła ona szereg modyfikacji [1]. Obecnie, poza podstawową ideą, czyli połączeniem żył systemowych z układem tętnicy płucnej w celu ominięcia brakującej komory, tylko w niewielkim stopniu przypomina pierwotną wersję.

Sposób połączenia żył systemowych z układem tętnicy płucnej podlegał wielu modyfikacjom technicznym. W celu ominięcia niedorozwiniętej komory stosowano różne metody: połączenie przedsionkowo-płucne przednie lub tylne, wewnątrzpredsionkowy tunel lub całkowite połączenie pozasercowe. Używano również różnych materiałów w celu wykonania takich połączeń: naczynia homogeniczne, sztuczne (politetrafluorotylen – PTFE), własne tkanki lub wykonywano bezpośrednie zespolenie. Obecnie stosuje dwa rodzaje połączeń: całkowite pozasercowe lub wewnątrzpredsionkowy tunel.

Celem operacji Fontana jest oddzielenie krążenia systemowego od płucnego i uzyskanie prawidłowego utlenowania organizmu. Ten cel jest osiągnięty jednak kosztem dość istotnych zmian w fizjologii układu krążenia. Jedyną istniejącą komora, tłoczyc krew, musi pokonać opór krążenia systemowego i płucnego, wykonuje więc znacznie większą pracę niż w warunkach prawidłowych (ryc. 1. i 2.). Podstawowym problemem po operacji jest 2–3-krotny wzrost centralnego ciśnienia żylnego i redukcja systemowego rzutu serca. Obniżenie rzutu serca jest wynikiem upośledzonego wypełniania komory serca (ang. *preload*), spowodowanego biernym przepływem krwi przez krążenie płucne i zmniejszoną podatnością komory [6, 7]. Wzrost ciśnienia żylnego spowodowany jest oporem naczyń płucnych na drodze przepływu krwi z żył systemowych do komory serca. Bardzo istotne znaczenie dla zminimalizowania tego oporu w okresie przedoperacyjnym ma skrócenie czasu ekspozycji naczyń płucnych na zwiększony przepływ płucny, chirurgiczne lub interwencyjne poszerzenie tętnic płucnych w przypadku ich zwężenia, wczesna korekcja nieprawidłowego spływu żył płucnych oraz zapewnienie optymalnej komunikacji na poziomie przedsionków. W celu optymalizacji podatności komory należy wyeliminować czynniki powodujące jej przerost, np. przeciążenie ciśnieniowe związane ze zwęże-



Ryc. 1. Schemat krążenia z sercem dwukomorowym; LV – lewa komora (ang. *left ventricle*), PVR – opór naczyńowy krążenia płucnego (ang. *pulmonary vascular resistance*), RV – prawa komora (ang. *right ventricle*), SVR – opór naczyńowy krążenia systemowego (ang. *systemic vascular resistance*)



Ryc. 2. Schemat krążenia po operacji Fontana; F – połączenie Fontana, PVR – opór naczyńowy krążenia płucnego (ang. *pulmonary vascular resistance*), SV – pojedyncza komora (ang. *single ventricle*), SVR – opór naczyńowy krążenia systemowego (ang. *systemic vascular resistance*)

niem w drodze odpływu krwi z komory do krążenia systemowego. Podatność komory może być również upośledzona w wyniku jej przewlekłego przeciążenia objętościowego [8]. Takie warunki hemodynamiczne powinny być jak najszybciej wyeliminowane.

Krążenie krwi po operacji Fontana jest podobne jak w układzie krążenia z sercem dwukomorowym, ale bez czynnego pompowania krwi do płuc. W tej sytuacji mamy do czynienia z „paradoksem Fontana”: podwyższonym ciśnieniem żylnym i jednocześnie obniżonym ciśnieniem w układzie naczyń płucnych (w stosunku do normalnego) [4, 9]. Należy stwierdzić, że nawet u idealnie dobranych kandydatów do operacji Fontana, u których perfekcyjnie przeprowadzono operację, hemodynamika jest nieprawidłowa w związku z podwyższonym ciśnieniem żylnym i obniżonym rzutem serca. U znacznego odsetka tych pacjentów z czasem dochodzi do niewydolności rozkurczowej komory serca, spowodowanej przewlekłym zaburzeniem w wypełnianiu komory [10]. Podstawowa przyczyna powikłań po operacji Fontana nie tkwi jednak tylko w upośledzeniu funkcji komory, ale przede wszystkim jest spowodowana zaburzeniem krążenia krwi związanym z bezpośrednim połączeniem żył systemowych z układem tętnicy płucnej z pominięciem brakującej komory serca. U wielu pacjentów po operacji Fontana dochodzi do zastoinowej niewydolności krążenia ze zwiększoną zawartością wody w tkankach przy upośledzonej ich perfuzji [3]. Istotnym czynnikiem mogącym zmniejszyć częstość występowania powikłań jest maksymalne skrócenie czasu ekspozycji pojedynczej komory na niedotlenienie i przeciążenie objętościowe lub ciśnieniowe. Taka sytuacja istnieje u pacjentów z pojedynczą komorą po innych, poprzedzających operację Fontana zabiegach: zespoleniu systemowo-płucnym, bandingu tętnicy płucnej, operacji Norwooda lub po operacji hemi-Fontana (dwukierunkowym zespoleniu sposobem Glenna) [11]. Przewlekłe niedotlenienie i przeciążenie objętościowe komory prowadzi do jej włóknienia i do zaburzenia funkcji zarówno skurczowej, jak i rozkurczowej. Innymi słowy, wcześniejsze wykonanie operacji Fontana i uzyskanie w ten sposób prawidłowego utlenowania i zmniejszenia obciążenia komory wiąże z lepszymi wynikami, szczególnie odległymi [3, 8].

Jeżeli u pacjentów po operacji Fontana dojdzie do niewydolności krążenia i związanych z tym innych zaburzeń, takich jak: zespół utraty białek, niewydolność wątroby, siniąca, powikłania zakrzepowo-zatorowe lub zaburzenia rytmu, mamy obecnie dwie opcje terapeutyczne: reoperację (rewizję operacji Fontana) lub transplantację serca.

Występowanie zaburzeń anatomicznych, takich jak: zwężenie tętnic lub żył płucnych, niedomykalność zastawek przedsionkowo-komorowych czy zwężenie podzastawkowe aorty, jest wskazaniem do reoperacji lub interwencji kardiologicznej, które często skutecznie usuwają lub zmniejszają nasilenie niekorzystnych następstw operacji Fontana. U pacjentów z połączeniem przedsionkowo-płucnym (klasyczna operacja Fontana), u których wystąpiły powikłania, poprawę często przynosi zamiana takiego połączenia na zespolenie pozasercowe lub wewnątrzprzedsionkowy tunel [12, 13]. Jeżeli

u pacjenta występują zaburzenia rytmu serca, wówczas jednocześnie wykonuje się np. ablację lub wszczepia rozrusznik.

U wielu pacjentów, u których wystąpiły powikłania po operacji Fontana, jedyną realną opcją terapeutyczną jest przeszczepienie serca. Wśród pacjentów z wrodzonymi wadami serca, zakwalifikowanymi do transplantacji, 70–80% stanowią chorzy z pojedynczą komorą po operacji Fontana lub innych zabiegach paliatywnych [14].

Transplantacja serca u większości pacjentów szybko prowadzi do ustąpienia niekorzystnych objawów i jest obecnie atrakcyjną opcją terapeutyczną. Około 15% pacjentów po operacji Fontana zakwalifikowanych do transplantacji umiera w oczekiwaniu na organ, ze względu na brak dawców [15]. Najczęściej przyczyną zgonów w czasie oczekiwania są zaburzenia rytmu serca, zakażenia i niewydolność krążeniowo-oddechowa [15]. Pacjent po operacji Fontana zakwalifikowany do transplantacji wymaga specjalnego przygotowania. Ze względu na bardzo zróżnicowaną anatomię układu krążenia przy planowaniu transplantacji należy dokładnie określić typ wykonanej operacji Fontana, pozycję serca, ustalić morfologię żył systemowych i płucnych, anatomię tętnic płucnych oraz początkowego odcinka aorty [16]. Należy się liczyć z możliwymi nieprawidłowościami anatomicznymi w zakresie:

- żył systemowych lub płucnych,
- tętnic płucnych (niedorozwój, zwężenia, brak ciągłości),
- aorty wstępującej i łuku (niedorozwój, nieprawidłowy przebieg),
- położenia przedsionków,
- odejścia i przebiegu dużych tętnic,
- położenia serca (dekstrokardia, mezokardia).

Nieprawidłowości te nie wynikają tylko z pierwotnej wady, lecz są także związane z przebytymi operacjami (zespolenie żył głównych z tętnicami płucnymi, operacja Fontana, przemieszczenie naczyń sposobem Lecompte'a). Niezwykle istotne znaczenie dla przebiegu samej operacji transplantacji i okresu pooperacyjnego ma wykrycie i zamknięcie jak największej liczby naczyń krążenia obocznego, szczególnie tych, które powstają pomiędzy aortą a układem tętnicy płucnej [17]. Bardzo trudne i często niemożliwe jest wiarygodne oznaczenie oporu naczyń płucnych [18]. Jest to spowodowane obecnością licznych źródeł dopływu krwi do krążenia płucnego, obniżonym rzutem serca oraz brakiem pulsacyjnego przepływu krwi w tętnicach płucnych [19, 20]. Należy stwierdzić, że nawet niski gradient ciśnień przez płuca nie wyklucza podwyższonego oporu płucnego. Zwykle u pacjenta po operacji Fontana nie bierze się pod uwagę podwyższonego oporu płucnego, ze względu na stosunkowo niskie ciśnienie w układzie tętnicy płucnej, często niższe niż w warunkach prawidłowej fizjologii krążenia. Najczęściej podwyższony opór płucny po operacji Fontana spowodowany jest przewlekłymi mikrozatorami. Obecność mikrozatorów w krążeniu płucnym może doprowadzić do niewydolności prawej komory po transplantacji [21, 22].

Serce dawcy dla pacjenta po operacji Fontana musi być w pełni wydolne, a stosunek masy ciała dawcy do masy ciała biorcy powinien być większy lub równy 1. Bardzo duże

znaczenie ma koordynacja zespołu pobierającego serce i dokonującego transplantacji, ze względu na przebyte operacje i konieczność wykonania dodatkowych rekonstrukcji naczyń w czasie operacji. Niezwykle istotne znaczenie dla przebiegu i powodzenia transplantacji ma sposób pobrania serca:

- dla pacjentów z dodatkową żyłą główną lewą należy pobrać serce z żyłą bezimienną,
- serce powinno być pobrane razem z głównymi gałęziami pnia płucnego w celu rekonstrukcji tętnic płucnych biorcy,
- należy pobrać cały łuk aorty.

Bardzo często w czasie transplantacji serca, w związku z licznymi nieprawidłowościami anatomicznymi, zachodzi konieczność wykonania dodatkowych zabiegów rekonstrukcyjnych w zakresie naczyń i modyfikacji różnych zespołów naczyniowych [23, 24]. Zabiegów rekonstrukcyjnych w czasie transplantacji wymaga ok. 90% pacjentów po operacji Fontana [25]. W przypadku obecności lewej żyły głównej górnej należy ją zespolić z żyłą bezimienną dawcy (ryc. 3.). Jeżeli żyła główna dolna biorcy znajduje się po lewej stronie, należy pozostawić większy fragment prawego przedsionka biorcy. Ten fragment przedsionka, zrolowany na kształt tuby, należy zespolić z żyłą główną dolną dawcy w pobliżu linii środkowej ciała. U pacjentów z nieprawidłowym połączeniem żył płucnych należy zaszyć ujścia żył płucnych dawcy. Po otwarciu kolektora żył płucnych biorcy i w korespondującym miejscu lewego przedsionka dawcy wykonuje się zespolenie. Zwykle u pacjentów po operacji Glenna lub Fontana nie wykonuje się zespolenia w zakresie prawego przedsionka, a raczej zespolenie żył głównych „koniec do końca” w celu zmniejszenia ryzyka niedomykalności zastawki trójdzielnej [26]. U pacjentów z odwrotnym ułożeniem narządów (łac. *situs inversus*), dekstrokardią lub mezokardią zespolenia w czasie wszczepiania serca powinny być wykonywane w okolicy linii środkowej ciała. W takich przypadkach często zachodzi konieczność jednostronnej lub obustronnej resekcji osierdzia, w celu uzyskania przestrzeni dla masy serca i koniuszka.

Pacjenci z pojedynczą komorą stanowią niezwykle trudne wyzwanie nie tylko w czasie transplantacji, lecz także w okresie okołoperacyjnym, ze względu na niezwykle złożoną anatomię, przebyte operacje, jak również w związku z możliwą współistniejącą niewydolnością innych narządów (wątroba, nerki, płuca, jelita) [16, 22, 27, 28]. W tej grupie, szczególnie u pacjentów z zespołem utraty białek z przewodu pokarmowego i niewydolnością innych narządów, obserwuje się zmniejszoną odporność i większą podatność na infekcje.

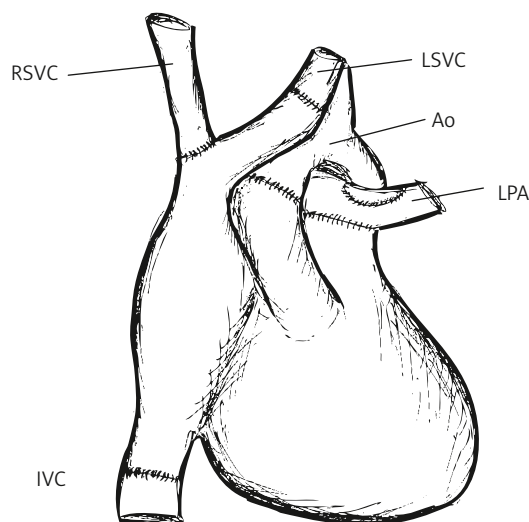
Planując transplantację serca, należy uwzględnić również potencjalną immunizację tych pacjentów związaną z licznymi transfuzjami i częstym wszczepianiem różnych materiałów biologicznych podczas przebytych operacji [15].

Śmiertelność w przebiegu transplantacji wśród pacjentów po operacji Fontana jest wyższa niż w grupie innych wrodzonych wad serca (35% vs 20%) [14, 19, 29]. Obecnie przeżywalność po 1, 5 i 10 latach wynosi odpowiednio 81,5%, 66,3% i 47,5% [30].

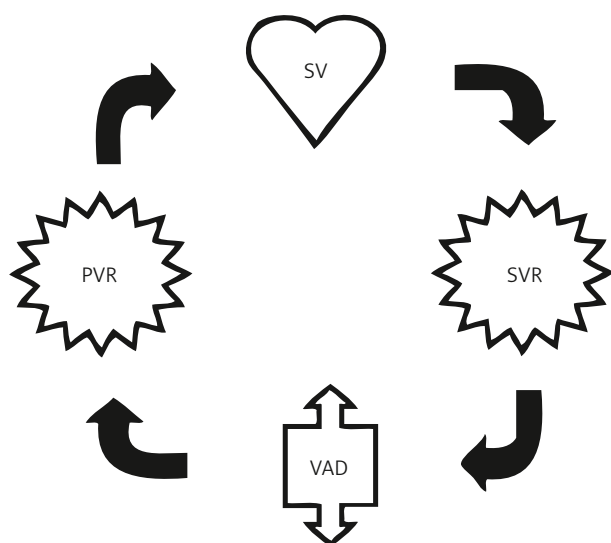
W Klinice Kardiologii Uniwersytetu Ludwiga Maximiliana w Monachium od 2000 r. wykonano 8 transplantacji serca u 7 pacjentów z pojedynczą komorą po operacji Fontana. We wczesnym okresie pooperacyjnym zmarł 1 pacjent, a w okresie odległym 2, w tym 1 w 2 lata po ponownej transplantacji spowodowanej waskulopatią wieńcową.

Inną opcją, będącą obecnie w fazie badań doświadczalnych, jest wszczepienie mechanicznego układu wspomagającego krążenie krwi w „układzie Fontana” (ang. *cavopulmonary assist*), aby odwrócić tzw. paradoks Fontana (ryc. 4.). Celem tego urządzenia jest obniżenie ciśnienia w układzie żylnym, wzrost szybkości przepływu w krążeniu płucnym, poprawa wypełniania komory i zwiększenie rzutu serca. Zasada działania urządzenia opiera się na hydrodynamicznym prawie Bernoulliego. Wszczepienie takiego układu wspomagającego umożliwiłoby poprawę stanu klinicznego pacjentów, trudno adaptujących się do hemodynamiki Fontana, w bezpośrednim okresie pooperacyjnym, jak również przeżycie pacjentom oczekującym na transplantację.

Najlepszym i oczywistym rozwiązaniem dla pacjentów z pojedynczą komorą serca byłoby odtworzenie brakującej komory. Możliwości wspomaganie mechanicznego w układzie krążenia „typu Fontana” stają się jednak coraz realniejsze. Urządzenie mechaniczne wszczepione w układ krążenia typu Fontana miałyby na celu przyspieszenie i wzmocnienie przyływu krwi z żył systemowych do krążenia płucnego i w efekcie obniżenie ciśnienia żylnego oraz poprawę rzutu serca. W ten sposób udałoby się uzyskać w sercu jednokomorowym anatomicznie hemodynamikę serca dwukomorowego. Skonstruowano już wiele prototypów takich urządzeń, ale ciągle bez klinicznego zastosowania (ryc. 5.) [31–34]. Takie urządzenie umożliwiający optymalizację przyływu



Ryc. 3. Schemat transplantacji serca u pacjenta z obustronną żyłą próżną górną po operacji Fontana; Ao – aorta, IVC – żyła główna dolna (ang. *inferior vena cava*), LPA – lewa tętnica płucna po plastyce łąką miejsca lewostronnego zespolenia Glenna (ang. *left pulmonary artery*), LSVC – lewa żyła główna górna (ang. *left superior vena cava*), RSVC – prawa żyła główna górna (ang. *right superior vena cava*)

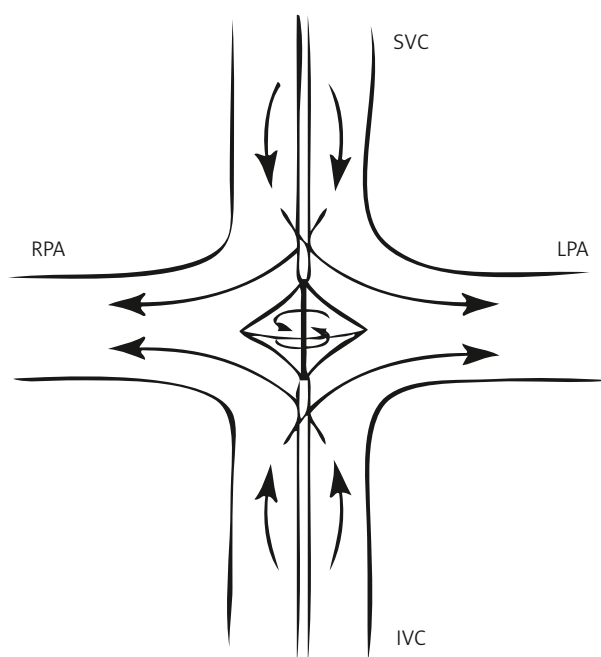


Ryc. 4. Schemat krążenia po operacji Fontana i wszczepieniu sztucznej pompy; PVR – opór naczyń krążenia płucnego (ang. *pulmonary vascular resistance*), SV – pojedyncza komora (ang. *single ventricle*), SVR – opór naczyń krążenia systemowego (ang. *systemic vascular resistance*), VAD – mechaniczne wspomaganie krążenia (ang. *ventricular assist device*)

płucnego powinno być łatwe do implantacji, wymagać niewielkiego nakładu energii, mieć niską trombogenność oraz być nietraumatyczne dla elementów morfotycznych krwi. Dysponując urządzeniem, które umożliwiłoby szybką adaptację układu krążenia do hemodynamiki Fontana, można będzie wykonywać operację Fontana nawet w okresie noworodkowym lub niemowlęcym. W ten sposób realne stałoby się ominięcie wykonywania zespołów systemowo-płucnych czy operacji Glenna i tym samym uniknięcie ich niekorzystnych następstw, takich jak: przeciążenie komory, sinica, mikrozatory lub upośledzenie krążenia wieńcowego. Taka rotacyjna pompa przezskórnie wszczepiona w połączenie żył systemowych z układem tętnicy płucnej wprowadziłaby fizjologię dwukomorową u pacjenta z pojedynczą komorą po operacji Fontana. Konstrukcja i zastosowanie kliniczne takiego urządzenia zrewolucjonizowałyby leczenie pacjentów z pojedynczą komorą serca.

Piśmiennictwo

- Fontan F, Baudet E. Surgical repair of tricuspid atresia. *Thorax* 1971; 26: 240-248.
- Williams RG, Pearson GD, Barst RJ, Child JS, del Nido P, Gersony WM, Kuehl KS, Landzberg MJ, Myerson M, Neish SR, Sahn DJ, Verstappen A, Warnes CA, Webb CL; National Heart, Lung, and Blood Institute Working Group on research in adult congenital heart disease. Report of the National Heart, Lung, and Blood Institute Working Group on research in adult congenital heart disease. *J Am Coll Cardiol* 2006; 47: 701-707.
- Anderson PA, Sleeper LA, Mahony L, Colan SD, Atz AM, Breitbart RE, Gersony WM, Gallagher D, Geva T, Margossian R, McCrindle BW, Paridon S, Schwartz M, Stylianou M, Williams RV, Clark BJ 3rd; Pediatric Heart Network Investigators. Contemporary outcomes after the Fontan procedure: a Pediatric Heart Network multicenter study. *J Am Coll Cardiol* 2008; 52: 85-98.
- de Leval MR. The Fontan circulation: what have we learned? What to expect? *Pediatr Cardiol* 1998; 19: 316-320.



Ryc. 5. Schemat zasady działania jednego z postulowanych urządzeń do mechanicznego wspomagania krążenia Fontana; IVC – żyła przonna dolna (ang. *inferior vena cava*), LPA – lewa tętnica płucna (ang. *left pulmonary artery*), RPA – prawa tętnica płucna (ang. *right pulmonary artery*), SVC – żyła przonna górna (ang. *superior vena cava*)

- Khairy P, Fernandes SM, Mayer JE Jr, Triedman JK, Walsh EP, Lock JE, Landzberg MJ. Long-term survival, modes of death, and predictors of mortality in patients with Fontan surgery. *Circulation* 2008; 117: 85-92.
- Mahle WT, Coon PD, Wernovsky G, Rychik J. Quantitative echocardiographic assessment of the performance of the functionally single right ventricle after the Fontan operation. *Cardiol Young* 2001; 11: 399-406.
- Penny DJ, Rigby ML, Redington AN. Abnormal patterns of intraventricular flow and diastolic filling after the Fontan operation: evidence for incoordinate ventricular wall motion. *Br Heart J* 1991; 66: 375-378.
- Milanesi O, Stellin G, Colan SD, Facchin P, Crepaz R, Biffanti R, Zacchello F. Systolic and diastolic performance late after the Fontan procedure for a single ventricle and comparison of those undergoing operation at <12 months of age and at >12 months of age. *Am J Cardiol* 2002; 89: 276-280.
- Sathanandam S, Polimenakos AC, Blair C, El Zein C, Ilbawi MN. Hypoplastic left heart syndrome: feasibility study for patients undergoing completion fontan at or prior to two years of age. *Ann Thorac Surg* 2010; 90: 821-828.
- Eicken A, Petzuch K, Marek J, Vogel M, Hager A, Vogt M, Skovránek J, Busch R, Schreiber C, Hess J. Characteristics of Doppler myocardial echocardiography in patients with tricuspid atresia after total cavopulmonary connection with preserved systolic ventricular function. *Int J Cardiol* 2007; 116: 212-218.
- Rychik J, Goldberg D, Dodds K. Long-term results and consequences of single ventricle palliation. *Prog Ped Cardiol* 2010; 29: 19-23.
- Backer CL. The Fontan procedure our Odyssey continues. *J Am Coll Cardiol* 2006; 52: 114-116.
- Mavroudis C, Deal BJ, Backer CL, Johnsrude CL. The favorable impact of arrhythmia surgery on total cavopulmonary artery Fontan conversion. *Semin Thorac Cardiovasc Surg Pediatr Card Surg Annu* 1999; 2: 143-156.
- Jayakumar KA, Addonizio LJ, Kichuk-Chrisant MR, Galantowicz ME, Lamour JM, Quaegebeur JM, Hsu DT. Cardiac transplantation after the Fontan or Glenn procedure. *J Am Coll Cardiol* 2004; 44: 2065-2072.
- Bernstein D, Naftel D, Chin C, Addonizio LJ, Gamberg P, Blume ED, Hsu D, Canter CE, Kirklin JK, Morrow WR; Pediatric Heart Transplant Study. Outcome of listing for cardiac transplantation for failed Fontan: a multi-institutional study. *Circulation* 2006; 114: 273-280.

16. Carrel T, Neth J, Mohacsi P, Gallino A, Turina MI. Perioperative risk and long-term results of heart transplantation after previous cardiac operations. *Ann Thorac Surg* 1997; 63: 1133-1137.
17. Triedman JK, Bridges ND, Mayer JE Jr, Lock JE. Prevalence and risk factors for aortopulmonary collateral vessels after Fontan and bidirectional Glenn procedures. *J Am Coll Cardiol* 1993; 22: 207-215.
18. Carey JA, Hamilton JR, Hilton CJ, Dark JH, Forty J, Parry G, Hasan A. Orthotopic cardiac transplantation for the failing Fontan circulation. *Eur J Cardiothorac Surg* 1998; 14: 7-13.
19. Mitchell MB, Campbell DN, Ivy D, Boucek MM, Sondheimer HM, Pietra B, Das BB, Coll JR. Evidence of pulmonary vascular disease after heart transplantation for Fontan circulation failure. *J Thorac Cardiovasc Surg* 2004; 128: 693-702.
20. Simmonds J, Burch M, Dawkins H, Tsang V. Heart transplantation after congenital heart surgery: improving results and future goals. *Eur J Cardiothorac Surg* 2008; 34: 313-317.
21. Michielon G, Parisi F, Di Carlo D, Squitieri C, Carotti A, Buratta M, Di Donato RM. Orthotopic heart transplantation for failing single ventricle physiology. *Eur J Cardiothorac Surg* 2003; 24: 502-510.
22. Bauer J, Dapper F, Demirakça S, Knothe C, Thul J, Hagel KJ. Perioperative management of pulmonary hypertension after heart transplantation in childhood. *J Heart Lung Transplant* 1997; 16: 1238-1247.
23. Bailey LL. Heart transplantation techniques in complex congenital heart disease. *J Heart Lung Transplant* 1993; 12: 168-175.
24. Montalvo J, Bailey LL. Operative methods used for heart transplantation in complex univentricular heart disease and variations of atrial situs. *Operative Techniques in Thoracic and Cardiovascular Surgery* 2010; 15: 172-184.
25. Vouhé PR, Tamisier D, Le Bidois J, Sidi D, Mauriat P, Pouard P, Lefebvre D, Albanese SB, Khoury W, Kachaner J. Pediatric cardiac transplantation for congenital heart defects: surgical considerations and results. *Ann Thorac Surg* 1993; 56: 1239-1247.
26. Davies RR, Russo MJ, Morgan JA, Sorabella RA, Naka Y, Chen JM. Standard versus bicaval techniques for orthotopic heart transplantation: an analysis of the United Network for Organ Sharing database. *J Thorac Cardiovasc Surg* 2010; 140: 700-708.
27. Matthews IL, Fredriksen PM, Bjørnstad PG, Thaulow E, Gronn M. Reduced pulmonary function in children with the Fontan circulation affects their exercise capacity. *Cardiol Young* 2006; 16: 261-267.
28. Kiesewetter CH, Sheron N, Vettukattill JJ, Hacking N, Stedman B, Millward-Sadler H, Haw M, Cope R, Salmon AP, Sivaprakasam MC, Kendall T, Keeton BR, Iredale JP, Veldtman GR. Hepatic changes in the failing Fontan circulation. *Heart* 2007; 93: 579-584.
29. Gamba A, Merlo M, Fiocchi R, Terzi A, Mammana C, Sebastiani R, Ferrazzi P. Heart transplantation in patients with previous Fontan operations. *J Thorac Cardiovasc Surg* 2004; 127: 555-562.
30. Chen JM, Davies RR, Mital SR, Mercado ML, Addonizio LJ, Pinney SP, Hsu DT, Lamour JM, Quaegebeur JM, Mosca RS. Trends and outcomes in transplantation for complex congenital heart disease: 1984 to 2004. *Ann Thorac Surg* 2004; 78: 1352-1361.
31. Rodefeld MD, Boyd JH, Myers CD, LaLone BJ, Bezruczko AJ, Potter AW, Brown JW. Cavopulmonary assist: circulatory support for the univentricular Fontan circulation. *Ann Thorac Surg* 2003; 76: 1911-1916.
32. Rodefeld MD, Boyd JH, Myers CD, Presson RG Jr, Wagner WW Jr, Brown JW. Cavopulmonary assist in the neonate: an alternative strategy for single-ventricle palliation. *J Thorac Cardiovasc Surg* 2004; 127: 705-711.
33. Lacour-Gayet FG, Lanning CJ, Stoica S, Wang R, Rech BA, Goldberg S, Shandas R. An artificial right ventricle for failing fontan: in vitro and computational study. *Ann Thorac Surg* 2009; 88: 170-176.
34. Rodefeld MD, Coats B, Fisher T, Giridharan GA, Chen J, Brown JW, Frankel SH. Cavopulmonary assist for the univentricular Fontan circulation: von Kármán viscous impeller pump. *J Thorac Cardiovasc Surg* 2010; 140: 529-536.